12

Ein Fall
von
Gallertgeschwulst
des
Os femoris.

Inaugural-Dissertation
zur
Erlangung der Doctorwürde
in der Medicin und Chirurgie,
welche
mit Genehmigung der medicinischen Facultät
der
vereinigten Friedrichs-Universität Halle-Wittenberg
sammt den Thesen öffentlich vertheidigen wird
am
4. August 1879, Vormittags 11 Uhr

Johann von Lukowicz
aus Blumfelde in West-Preussen.

Opponenten:

Paul Schreiber, Dr. med. und pract. Arzt.
Gustav Pagenstecher, Dr. med.

Halle a. S.,
Plötz'sche Buchdruckerei (R. Nietschmann),
1879.

Seinen lieben Eltern

in dankbarer Verehrung gewidmet

vom

Verfasser.

Beobachtungen über Geschwülste von vorwiegend gelatinöser Beschaffenheit, welche mit Theilen des knöchernen Skelets innig verbunden waren und anscheinend ihren Ursprung aus ihnen genommen hatten, liegen zwar in der älteren Literatur [1]) auch schon mehrfach vor und sind unter Namen wie Gallertcarcinome, Gallertsarkome, Colloidkrebse u. s. w. zur Mittheilung gebracht worden.

Eine Geschwulst von exquisit gelatinöser Beschaffenheit, von ganz ausserordentlichen Dimensionen, welche grosse Theile des Oberschenkels und Beckens zerstört hatte, werde ich im Nachfolgenden nach ihrem klinischen Verlauf sowie ihren anatomischen und histologischen Verhältnissen beschreiben.

Schon eine oberflächliche Untersuchung derselben lehrte, dass ihre feinere Structur nichts mit denjenigen Geschwülsten zu thun hatte, welche man gegenwärtig unter dem Namen der Sarcome zusammenfasst. Aber auch der Begriff des Carcinoms im heutigen Sinne des Wortes konnte auf unseren Tumor nicht in Anwendung kommen. Zwar finden sich in einem bindegewebigen Stroma alveoläre Räume in grosser Menge vor; dieselben waren aber ihrer weitaus grösseren Mehrzahl nach nicht vollständig mit Zellen erfüllt, sondern nur an ihren Wandungen mit einer einfachen Zellenlage ausgekleidet, und wenn schon diese Zellen durch ihre gegenseitigen Lagerungsverhältnisse als epitheliale bezeichnet werden mussten, so war doch ein Zusammenhang derselben mit den zelligen Gebilden des Horn- oder Darm-Drüsen-Blattes durchaus nicht zu vermuthen, geschweige denn nachzuweisen. Der Tumor stimmte vielmehr in seinen histologischen

---

1) Beiträge zur Kenntniss des Gallertkrebses von H. Lebert. Virchow's Archiv Bd. 4. S. 230.

Eigenschaften im Wesentlichen überein mit Geschwülsten, wie sie in den letzten Jahren von Runge, Cohnheim, Neumann und Anderen[1]) beschrieben und von einem Theile dieser Autoren mit gleichzeitig vorhandenen Geschwülsten der Schilddrüse in einen genetischen Zusammenhang gebracht worden sind.

Im Nachstehenden gebe ich eingehende Referate von den besonders exquisiten Fällen dieser Art und schliesse die Mittheilung meiner eigenen Beobachtungen an, in der Hoffnung, durch dieselben einen kleinen Beitrag zum Bau, zur Genese und zur Verbreitungsart dieser Geschwulst zu liefern.

Betrachten wir zunächst den von Runge[2]) veröffentlichten Fall. Der Sectionsbericht sowie die mikroskopische Untersuchung stammen zum grossen Theil resp. ganz von v. Recklinghausen her.

Es handelt sich um eine im 41. Lebensjahre, im 7. Monat der Schwangerschaft stehende Frau. Dieselbe wurden am 10. August 1875 in die medicinische Klinik zu Strassburg aufgenommen.

Patientin wollte bis vor 3½ Jahren stets gesund gewesen sein. Ihr Leiden datirte sie daher, dass sie einmal in Folge einer plötzlichen Bewegung mit dem Kopfe ein Krachen im Genick und darauf folgenden reissenden Schmerz im Hinterkopfe verspürt habe. Derselbe blieb bestehen, wurde bei Bewegungen des Kopfes noch gesteigert.

Nach einigen Monaten musste Patientin den Kopf mit beiden Händen stützen, da es ihr anders nicht möglich war, Bewegungen mit demselben auszuführen. Die Schmerzhaftigkeit nahm immer mehr zu.

Im November verflossenen Jahres traten Schmerzen im rechten Arm und Bein auf, darauf Schwächegefühl und nach einigen Wochen vollständige Lähmung. Derselbe Process

---

1) a. W. Müller, Jenaische Zeitschrift für medicinische und Naturwissenschaften. Bd. 6. S. 456. 1870.

b. Zur Kenntniss des Epithelioms der Schilddrüse. J. Eberth. Virchow's Archiv Bd. 55. S. 254.

2) Runge. Tumor des Atlas und Epistropheus bei einer Schwangeren. Virchow's Archiv Bd. 66. S. 366. 1876.

spielte sich eine Woche vor ihrer Aufnahme an den Extremitäten der linken Seite ab.

Die Schmerzen kennzeichneten sich als von der Schulter nach der Hand, vom Gesäss nach dem Fuss ausstrahlende.

Gesicht, Sprache, Sphincteren normal, Geistesthätigkeit ungestört, Ernährung hatte nicht gelitten.

Status praesens vom 10. August. Patientin ist gut gebaut mit reichlichem Fettpolster. Gesichtsausdruck starr. Temperatur in der Axelhöhle 38,7, Puls 120 in der Minute. Sensorium unbenommen.

Der Kopf hängt schlaff zur linken Seite, active Bewegungen desselben sind nicht möglich. Bei starkem Vorwärtsbiegen des Kopfes tritt Athemnoth ein.

Hals sehr deform, Struma des rechten Lappens.

Druck auf den ersten Halswirbel erzeugt Schmerz, sonst sind weder Anschwellung, noch Fluctuation, noch Drüsenschwellungen vorhanden.

Linke Pupille weiter als die rechte, beide reagiren träge. Das Schlucken fester Speisen stösst auf Schwierigkeiten.

Lähmung beider Arme ohne Sensibilitätsstörung, ebenso des rechten Beines. Bei activen Bewegungen des linken Beines bewegt sich das rechte mit.

Reissende Schmerzen in allen vier Extremitäten.

Thorax nach vorn vorspringend, Respiration costal.

Genitalien denen einer 7monatlichen Schwangeren entsprechend.

Sonst sind keine erwähnenswertheren Veränderungen am Körper zu verzeichnen.

Die Diagnose lautete auf eine Affection der oberen Halswirbel mit Compression des oberen Halsmarkes.

Nacht vom 10. bis 11. August schlaflos. Am Morgen des 11. August Zunahme der Lähmung des linken Beines. Temperatur 38,2, 120 Pulse, 36 Respirationen.

Muttermund etwas geöffnet, Herztöne des Kindes undeutlich.

Der Zustand der Patientin verschlechtert sich rapide, Abends 10 Uhr 40 Minuten tritt der Tod ein. Sectio caesarea ergiebt ein lebendes Kind. Dasselbe stirbt aber nach 2 Tagen.

Aus dem jetzt folgenden Sectionsbefund ist nur das Wichtigste excerpirt.

Im Arachnoidealsacke des Rückenmarkes klare Flüssigkeit, Pia des obersten Halsmarkes etwas verdickt und pigmentirt, auch waren einige Verwachsungen zwischen Dura und Pia vorhanden. Bei Herausnahme des Gehirns kam rechts und vor dem Foramen magnum eine fluctuirende Anschwellung zum Vorschein, durch welche der Canal bedeutend verengert wurde.

Dura sehr gefässreich, hinter dem Dorsum Ephhippii einige frische Ecchymosen.

An der Stelle der Fluctuation präsentirte sich nach Ablösung der Dura ein Tumor von röthlicher Farbe und drüsigem Aussehen. Derselbe war an Stelle des Knochens getreten und hatte auch die angrenzenden Knochenpartien angegriffen.

Ein sagittaler Durchschnitt[1]) durch die Schädelbasis und die Halswirbelsäule liess die Localisation des Tumors erkennen. Atlas, Epistropheus, die rechte Seite des Os occipitis sowie der Clivus waren von ihm eingenommen.

Vor dem Wirbelkanal an Stelle des Epistropheus lag die Hauptmasse des Tumors, sich noch kreisförmig auf den Bogen des Atlas erstreckend. Der angrenzende Hinterhauptknochen, sowie der Processus spinosus des Epistropheus intact.

Dicke des Tumors 31 mm. Gewebe desselben röthlich, stark bröcklich.

„Im Innern der Geschwulst fand sich eine grosse, unregelmässige Höhle, gelegen evident in demjenigen Theil des Tumors, der im vorderen Theil des Atlas und Epistropheus gebildet ist.“

Die vordere Wand war 4—5 mm dick, von den festen unveränderten Bändern überzogen. Knochensubstanz in der Wandung nicht vorhanden, wohl aber Muskelsubstanz.

Die in dem rechts vom Foramen magnum gelegenen Theil des Tumors befindliche Höhle war frei von der Arteria

---

1) Siehe Virchow's Archiv. Bd. 66. Tafel XVI.

vertebralis durchzogen, in die linke Höhle ragten schon im Zerfall begriffene Massen hinein.

In dem Tumorgewebe war die Grenze zwischen Hinterhaupt und oberen Halswirbeln einerseits, sowie zwischen Epistropheus und dem 3. Halswirbel andrerseits durch eine weisse Schicht von Bindegewebsstreifen resp. Bandscheiben markirt. Links reichte der Tumor bis zur Wurzel des Processus mastoideus, rechts etwas weiter in die dort entspringenden Muskeln hinein. Das Tumorgewebe hatte an allen Stellen dieselbe Beschaffenheit, Knochenpartikelchen waren nicht vorhanden.

Mit Ausnahme der stark vergrösserten Glandula Thyreoidea liessen sich keine Veränderungen von Bedeutung feststellen.

Der Tumor wurde von v. Recklinghausen mikroskopisch untersucht.

Nach der Härtung zeigte derselbe allenthalben eine etwas bröckliche Beschaffenheit. Schnitte zeigten unter dem Mikroskope ein bindegewebiges Stroma mit zahlreichen, eingestreuten Zellhaufen von wechselnder Grösse und Gestalt. Letztere waren ganz mit Zellen ausgefüllt, die ohne sichtbare Intercellularsubstanz dicht an einander gelagert waren.[1]) Die Zellen besassen körniges Protoplasma, einen grossen Kern, waren klein, etwas platt. An einzelnen Stellen befanden sich im Innern der Haufen Höhlungen von meistens rundlicher Gestalt mit colloidem Inhalt.

Bindegewebszellen markirten sich im Stroma nur sehr undeutlich.

Nach allen diesem hatte der Bau einzelner Stellen des Tumorgewebes eine gewisse Aehnlichkeit mit dem der Schilddrüse. Fettiger Zerfall war nirgends zu finden.

Die mikroskopische Untersuchung des Schilddrüsentumors liess nichts Auffälliges erkennen.

Diagnose des Tumors lautete auf primäres Knochencarcinom.

---

1) Näheres Virchow's Archiv. Bd. 70. S. 153.

Der nachfolgende Fall ist von Cohnheim[1]) beschrieben.

Eine Frau von 35 Jahren wurde im J. 1875 mehrere Wochen hindurch in der chirurgischen Klinik zu Breslau behandelt.

Seit Ostern 1875 Schmerzen in der linken Gesässgegend, Geschwulst im October noch nicht vorhanden.

Linkes Kniegelenk geschwollen, schmerzhaft, mässiges Fieber. Dasselbe verlor sich auf einige Zeit nach Entleerung des Knieegelenkes durch Aspiration. Mitte November Rückkehr des Fiebers, in der Gegend der linken Articulatio sacro-iliaca tiefe Fluctuation. Durch die Incision wurde eine Höhle von der Grösse eines kleinen Apfels offen gelegt, der Grund derselben war mit „bröcklichen, rothen, eigenthümlich gallertig durchscheinenden, dem Knochen unmittelbar aufsitzenden Granulationsmaseen ausgekleidet.“ Der Knochen wurde ausgekratzt.

Dysenterische Stühle, Decubitus, Tod am 9. Dec. 1875.

Sectionsbefund: Starke Abmagerung des Körpers, braune Atrophie des Herzens, Diphtherie des Dickdarmes.

Der Abscess führte in die linke Articulatio sacro-iliaca, Gelenkknorpel vollständig zerstört, Knochen oberflächlich afficirt.

An den Genitalien nichts Abnormes.

Lungen von sehr kleinen bis erbsengrossen, streng abgegrenzten, weichen Knoten durchsetzt.

Die Farbe dieser Knoten war „grauweisslich, milchglasähnlich bis grauröthlich, alle dabei ausgesprochen durchscheinend, sodass sie sofort beim ersten Anblick an Struma gelatinosa erinnerten.“

Bronchen frei, Bronchialdrüsen links alle voluminöser.

Durchschnittsfläche der obersten „exquisit gallertig von honigartigem Aussehen“, hin und wieder schwarze Pigmentstreifen. Die übrigen Bronchialdrüsen zeigten mit einigen Abweichungen ungefähr dieselbe Beschaffenheit.

Die Schilddrüse vergrössert, besonders der linke Lappen; derselbe enthielt 2 grössere Knoten, der kleinere von beiden

---

1) Virchow's Archiv. Bd. 68. S. 547.

bis hinter das Manubrium sterni reichend. Schnittfläche gleich der der linksseitigen Bronchialdrüsen.

Ein erbsengrosser Knoten sitzt noch in Zusammenhang mit der Schilddrüse nach oben links auf dem Schildknorpel etwas verschieblich auf.

Die Form der Schilddrüse mit Ausnahme der durch die Knoten bedingten Abweichung erhalten.

Verwachsungen mit der Nachbarschaft nicht vorhanden.

Der untere kleinere Gallertknoten ragte in das Lumen einer in die Vena thyreoidea inferior einmündenden Vene hinein.

Im 2. 3. 4. Lendenwirbelkörper fanden sich „röthliche, ganz himbeergeléeartige Massen;“ im 2. und 3. als scharf begrenzte Knoten, im 4. an Stelle der Spongiosa auftretend.

In der Markhöhle des rechten Os femoris stiess man auf einen haselnussgrossen, weichen, scharf begrenzten Knoten von gelbrothem, honigartigem Aussehen; an dieser Stelle zeigte der Markkanal eine flache Ausbuchtung von circa 3 cm Länge.

Die übrigen Knochen liessen nichts Abnormes erkennen.

Was die mikroskopischen Verhältnisse der Tumoren der Lunge, der Lymphdrüsen, der Knochen, sowie der in der Schilddrüse sitzenden Knoten betraf, so zeigten dieselben die grösste Aehnlichkeit mit dem Bau des Schilddrüsengewebes.

Beinahe kreisrunde, auch elliptische und längliche, verschieden grosse, von einander getrennte, geschlossene Follikel, die in bindegewebigem Stroma eingelagert waren. Letzteres bald in schmaleren, bald in breiteren, gefässhaltigen Zügen vorhanden.

Die Follikel waren ausgekleidet mit einem einschichtigen, flachen Cylinderepithel, die Zellen niedrig, mit je einem runden, granulirten Kern und einer sie „ganz ausfüllenden, gelblich gefärbten, hyalinen Gallertmasse.“ Einige der kleinsten Follikel schienen ganz mit Epithelzellen ausgestopft zu sein, während andere in der Colloidmasse epitheliale Zellen enthielten.

Ausserdem fanden sich zerstreut Haufen rother Blutkörperchen und Pigmentschollen.

Die eben erwähnten mikroskopischen Verhältnisse, die auch bis in die feineren Details hinein denen der Schilddrüse glichen, haben Cohnheim dazu veranlasst, die in den Knochen, sowie in den Lungen und Lymphdrüsen sich findenden Tumoren als von der Schilddrüsengeschwulst aus auf metastatischem Wege entstandene zu deuten.

Dem Tumor in der Schilddrüse ist also eine nicht unbedeutende Malignität zugeschrieben worden, sodass er, ebenso wie die Sarcome und Carcinome, auch fern liegende Organe mit in sein Bereich zu ziehen und dieselben mit Metastasen von vollständig gleichem mikroskopischem Bau heimzusuchen im Stande war.

Hierher scheint endlich der von Neumann [1]) unter dem Namen einer metastasirenden Kropfgeschwulst veröffentlichte Fall zu gehören.

Derselbe betraf eine ziemlich bejahrte Frau, die sich behufs Operation eines an der Vorderseite des rechten Oberarmes, oberhalb des Ellbogengelenkes sitzenden Tumors in die Klinik des Prof. Burow begeben hatte. Nach stattgehabter Amputation des Oberarmes ergab die makroskopische Untersuchung einen Tumor von Apfelgrösse, unmittelbar über den Condyli humeri sitzend, der den Knochen bis auf eine schmale Brücke zerstört hatte; die Epiphyse mit den Condyli war nur in Ueberresten vorhanden.

Eine in dem Tumor befindliche Höhle enthielt blutige Flüssigkeit und Coagula; die Wandungen von nicht erheblicher Stärke, die Innenfläche derselben zum Theil glatt, zum Theil mit hämorrhagischen Heerden durchsetzt.

Die mikroskopische Untersuchung des Tumors ergab einen ausgesprochen folliculären Bau. Runde und ovale, auch schlauchförmige Epithelblasen, durch zartes, an manchen Stellen stärker entwickeltes Bindegewebe von einander getrennt.

Das Innere dieser Blasen war bald vollständig mit Epithelzellen, die einen scharf begrenzten Kern mit kleinen

---

1) Neumann. Ein Fall metastasirender Kropfgeschwulst. v. Langenbeck's Archiv. Bd. XXIII. Heft 4.

Körnchen enthielten, ausgefüllt, bald nur waren die Wandungen damit ausgekleidet, bald waren letztere in mehr oder weniger grosser Ausdehnung von Zellen frei.

Die Grösse der Zellen wechselt. Der Inhalt der Follikel ist flüssig. Eine Membran um die Follikel konnte nicht constatirt werden.

Das Bindegewebe war reich an Gefässen; ausserdem fanden sich in demselben zahlreiche platte Spindelzellen mit Kernen, rundliche Zellen und Pigmentzellen.

Wegen der mit dem Bau des Schilddrüsengewebes sehr übereinstimmenden Beschaffenheit wurde nach dem Tode der Patientin, — derselbe erfolgte 18 Tage nach der Amputation, — auch die Schilddrüse untersucht.

Es fand sich makroskopisch eine Geschwulst im linken Drüsenlappen, an einigen Stellen mehr oder weniger fest, an anderen fluctuirend, einige grosse Höhlen mit stark blutiger, dünner Flüssigkeit.

Mikroskopisch zeigte die vom Tumor frei gebliebene Drüsensubstanz mit Ausnahme einer unbedeutenden Vergrösserung der Follikel nichts Abnormes.

In den Theilen der Drüsen, die sich makroskopisch durch ihre röthlich-weisse Beschaffenheit auszeichneten und von fester Consistenz waren, erschienen die Follikel frei von colloider Substanz, dagegen erfüllt mit zusammengeballten Haufen kubischen Epithels mit granulirtem Protoplasma und vergrösserten Kernen. An einigen Stellen waren die Hohlräume mit einer einfachen Zellschicht ausgekleidet.

Präparate aus den weicheren, einen gewissen Grad von Fluctuation darbietenden Theilen der Schilddrüsengeschwulst ergaben einen reichen, colloiden Follikelinhalt, die Follikel bald rund, oval oder schlauchförmig, mit Epithel ausgekleidet. Das sie umgebende bindegewebige Stroma zart und spärlich, mit spindelförmigen Zellkörpern durchsetzt.

Krankengeschichte.

Ernst, P., Ackerbürger, 60 Jahre alt, am 22. X. 78 in die hiesige chirurgische Klinik aufgenommen, am 19. XI. 78 entlassen, kurz darauf wieder aufgenommen, am 15. V. 79 gestorben.

Anamnese: Patient will aus gesunder Familie stammen und sich immer des besten Wohlseins erfreut haben.

Im Frühjahr vergangenen Jahres fing er über im linken Bein, Hüfte und Knie auftretende Schmerzen zu klagen an. Die Schmerzen in der Extremität haben laut ärztlicher Mittheilung Anfangs durchaus den Charakter einer Ischias antica gehabt.

Alle dagegen angewandten Mittel, wie Bäder u. s. w. sind von keinem oder nur vorübergehendem Erfolge gewesen. Bald wurden die Schmerzen derartig, dass dem Kranken das Gehen unmöglich gemacht wurde, auch bemerkte der ihn damals behandelnde Arzt eine um den grossen Trochanter herum sich ausbreitende Anschwellung.

Der Patient wurde der hiesigen chirurgischen Klinik am 22. X. 78 zur Behandlung übergeben.

Status praesens vom 22. X. 78: Alter, hagerer Mann. Die linke Unterextremität ist um 2 Finger breit kürzer als die rechte. Ausser Adduction sind keine Stellungsanomalien der afficirten Extremität festzustellen. Bewegungen sind, wenn auch nur in geringer Ausdehnung, möglich.

Um und namentlich vor dem grossen Trochanter findet sich eine Anschwellung, die bei der Palpation in der Tiefe Fluctuation zu verrathen scheint. Drei auf diesen Umstand hin gemachte Probepunctionen ergeben negative Resultate.

Trotzdem wird die Diagnose auf Coxitis gestellt, und die kranke Extremität mit Extension behandelt.

12. XI. 78. Unter dem Extensionsverbande haben die Beschwerden des Patienten etwas nachgelassen. Die Fluc-

tuation wird jetzt mehr in der Nähe der grossen Schenkelgefässe, etwas nach Aussen von der Arterie fühlbar, aber niemals sehr deutlich.

19. XI. Patient wird in der Chloroformnarkose genau untersucht, aber kein bestimmtes Resultat gewonnen; mehrfache Punctionen ergeben nichts. Die Extensionsbehandlung wird weiter fortgesetzt. Der Kranke ist fieberfrei und im Liegen ohne Schmerzen.

25. XI. Adduction bereits überkorrigirt.

6. XII. Befinden ziemlich gut, kaum Schmerzen. Schwellung der Hüftgegend sehr deutlich. Die Fossa iliaca ist fast ganz von einer Tumormasse ausgefüllt, ebenso die Gegend des Schenkelhalses und zwar derart, dass eine zusammenhängende, ziemlich derbe, flach halbkuglige, auf Druck wenig empfindliche Geschwulst gebildet wird.

9. XII. Untersuchung in der Narkose. Die Extremität ist um 2 cm verkürzt, der Trochanter scheint den Drehungen des nach Auswärts rotirten Beines nur unvollständig zu folgen, sodass man trotz mangelnder Crepitation an eine Continuitätstrennung im obersten Theile des Femur denken muss. Energische Bewegungen werden vermieden, um nicht eventuell die Trennung zu vervollständigen. Die Diagnose einer Geschwulst ist jetzt absolut sicher, ohne dass jedoch über Beschaffenheit und Ausgangspunkt derselben etwas Bestimmteres festgestellt werden könnte.

12. XII. Anhaltend Schmerzen im Leibe.

18. XII. Beständig Stuhlverstopfung; dieselbe ist nur durch Drastica zu beseitigen. Die Geschwulst wächst sichtlich nach Oben, reicht schon gegen 5 cm über die Spina anterior superior ossis ilei hinüber.

1. I. Oedem des Penis, des Scrotums, des halben Oberschenkels und der linken Regio hypogastrica. Circumferenz des Oberschenkels hat gewaltig zugenommen. Die Geschwulstmassen sind in der Richtung des Tuber ossis ischii vorgeschritten.

1. II. Schwellung des Oberschenkels nimmt ständig zu. Bei Fortlassung der Extension und des Fussbrettes fällt das Bein nach Aussen um und verschiebt sich nach Oben.

1. III. Der Tumor befindet sich fast auf Nabelhöhe. Patient kommt in der Ernährung mehr und mehr herunter.

15. V. Nachdem in den letzten Tagen häufiger dyspnoëtische Anfälle aufgetreten sind, und Patient in seinem Ernährungs- und Kräftezustand herabgekommen ist, stirbt er in tiefem Collaps am 15. V. Abends 4 1/2 Uhr.

Sectionsbefund vom 16. V. 79.

Männliche Leiche, stark abgemagert. Auf der Haut des Rumpfes, noch reichlicher auf der der oberen Extremitäten eine grosse Zahl kleiner, röthlich brauner Pigmentflecke, stellenweise einige erhabene, pigmentirte Naevi. Die Haut und das Unterhautzellgewebe am Rücken stark ödematös geschwollen, in geringerem Grade auch an der rechten Unterextremität.

Das Abdomen mässig aufgetrieben, oberhalb und einwärts von der Spina anterior superior ossis ilei eine flachrundliche, derbe Prominenz, anscheinend einem Kindskopfgrossen Tumor in der Tiefe entsprechend, welcher mit dem Becken zusammenzuhängen scheint.

Der linke Oberschenkel sehr stark angeschwollen, namentlich in seinen oberen zwei Dritteln, nach unten allmählig schwächer werdend. Die Anschwellnng betrifft noch die ganze Hüftgegend, welche im Vergleich zur rechten sehr stark nach Aussen vorspringt.

Die Haut ist in dem Bereiche der ganzen Geschwulst sehr prall gespannt, grösstentheils glatt, nicht verfärbt, stellenweise aber mit grösseren, leicht ectatischen Venen durchzogen; die ganze Geschwulstmasse ist fest anzufühlen.

Der linke Unterschenkel weniger umfangreich als der rechte. (Derselbe war mit einer Binde umwickelt).

Scrotum etwa Kindskopfgross geschwollen.

Dura mater mit dem Schädel zum Theil verwachsen.

Die Pia etwas ödematös, leicht verdickt, ziemlich reiche Cerebrospinalflüssigkeit.

Die Substanz des Gehirns zäh, feucht, blass, sonst ohne Veränderung.

In der Bauchhöhle ein wenig hydropische Flüssigkeit.

Zwerchfell beiderseits am oberen Rande der 6ten Rippe.

In der linken Fossa iliaca drängt sich ein vom Peritoneum bedeckter, rundlicher Tumor vor, durch welchen das S. Romanum und das Colon descendens, (reichlich mit Faeces gefüllt) nach vorn und rechts gedrängt ist. Die Geschwulst füllt die ganze Fossa iliaca sinistra aus, reicht nach rechts bis nahe an die Wirbelsäule, nach oben bis an den unteren Rand der etwas nach aufwärts verschobenen, linken Niere und bleibt 1—2 cm von dem Rande der Milz entfernt. Die Consistenz des Tumors ist sehr fest.

Die Blase ist ebenfalls nach rechts verschoben, sodass der Scheitel derselben 2—3 cm rechts von der Mittellinie sich befindet. Die Geschwulst umfasst die beiden oberen Drittheile des Oberschenkels vollständig und nimmt ebenso wohl die äussere als die innere Fläche des Darmbeines fast gänzlich ein, indem sich hier mehrere kugelige faust- bis Kindskopfgrosse Knollen hervorwölben, über welche die ödematöse, gelbe und atrophische Muskulatur, grösstentheils straff gespannt hinweggeht.

Der Oberschenkelknochen hört am unteren Ende der Geschwulst, etwa in seiner Mitte ziemlich plötzlich auf; die Geschwulstmasse ist auf dem Durchschnitt ausserordentlich stark schleimig, grösstentheils durchscheinend, röthlich gelb, mit einer grossen Anzahl weisslicher, netzförmiger Züge durchsetzt, durch welche dicht gedrängte, kleine lobuläre Abtheilungen abgegrenzt werden. Vielfach sind zwischen der weichen Geschwulstmasse kalkige Bälkchen fühlbar.

In der linken Pleurahöhle befindet sich eine sehr reichliche Quantität dünner, klarer, röthlich gelbgefärbter Flüssigkeit (über 2 1/2 Liter).

Fast die ganze Rippenpleura ist durch Geschwulstmasse sehr beträchtlich verdickt, ihre Innenfläche mit zahlreichen, ziemlich glatten, flachen, mit einander confluirenden Erhabenheiten versehen, welche auf dem Durchschnitt eine weissliche Farbe und homogene, feste Consistenz haben. Ebensolche bedecken die Pleura pulmonalis, hauptsächlich in der Nähe des unteren Randes der Lungen, woselbst diese fest mit der

Brustwand verwachsen ist. Die Lunge selbst ist in grosser Ausdehnung atelectatisch, nur in den oberen Theilen etwas lufthaltig.

In der rechten Pleurahöhle findet sich eine sehr unbedeutende Menge Flüssigkeit; die Lunge stark aufgebläht, fast durchweg lufthaltig, ödematös, ebenso wie die Pleura frei von Geschwulstmasse.

Die übrigen Organe ohne besondere Veränderungen.

Makroskopischer Befund.

Die Geschwulst umgreift den linken Oberschenkelknochen in seinen oberen zwei Drittheilen gänzlich und geht nach oben auf das linke Darmbein über, welches sie an seiner äusseren, wie an seiner inneren Fläche vollständig bedeckt und auch nach Oben noch etwas überragt, sodass die Crista ossis ilei in einer mässig vertieften Furche gelegen ist. Die Geschwulst besteht aus mehreren bis Mannskopfgrossen, unregelmässig halbkugeligen Abschnitten, welche durch tiefe Incisuren von einander getrennt sind, selbst aber eine glatte Oberfläche besitzen. Sie hat die Muskeln des Oberschenkels stark aus ihrer Lage gedrängt und ist an ihrer Oberfläche grösstentheils fest mit ihnen verwachsen. An seiner ganzen Oberfläche zeigt der Tumor eine äusserst feste, elastische Resistenz, bis auf einige kleinere Stellen, welche vollkommen hart sind in Folge von kleinen Knochenschalen, welche dieselben bedecken.

Im Inneren bestehen die Geschwulstmassen aus einem lebhaft an Bienenwaben oder an einen grossmaschigen Badeschwamm erinnernden Gewebe. Die Lücken aber, welche den einzelnen Maschen gleichen, sind im Ganzen kleiner, meistens sogar bedeutend kleiner als Bienenzellen und durchweg ziemlich regelmässig kreisförmig oder oval auf dem Durchschnitt.

Das Stroma, welches diese Lücken einschliesst, ist weiss oder blassgelb, grösstentheils von möglichst fester Resistenz, an vielen Stellen aber auch mit Kalksalzen

ähnliche Substanz so stark imprägnirt, dass eine knochenharte Beschaffenheit daselbst sich vorfindet.

Die Hohlräume, die an einigen Stellen die Grösse einer Bohne und hin und wieder selbst einer Wallnuss erreichen, sind mit einer zähen, fadenziehenden, transparenten Masse erfüllt, welche sich von der Schnittfläche in grossen Mengen entleert.

Innerhalb der Geschwulst sind vom Oberschenkelknochen nur noch einzelne Reste erhalten. Das untere, von der Geschwulst nicht ergriffene Stück des Knochens reicht noch etwa 4 cm weit in die Tumormassen hinein und bricht hier ziemlich plötzlich mit einem sich rasch verschmälernden Ende ab. Einige grössere Hohlräume haben einen bräunlichen oder schwarzrothen, zähen, hämorrhagischen Inhalt. Die Wandungen sind meistens von glatter Beschaffenheit.

Im Ganzen ist die Substanz der Geschwulst blass und anämisch; nur einzelne Lappen unterscheiden sich von den übrigen Abtheilungen derselben durch ihre in einem stärkeren Blutgehalt begründete, röthere Farbe.

Die Markhöhle des Oberschenkelknochens ist nach dem Knie zu in einer Ausdehnung von 3 -4 cm mit Tumormassen erfüllt; der diese Strecke umgebende Knochen ist wenig oder gar nicht afficirt, doch haben sich schon vom Periost desselben Knochenauflagerungen in der Dicke von etwa 1 cm gebildet.

Das obere Ende des erhaltenen Oberschenkelstückes ist an seinen Seitenflächen etwa in einer Länge von 2 cm stark rauh durch zahlreiche mit Geschwulstmasse erfüllte flachere und tiefere Gruben.

Mikroskopischer Befund.

Querschnitte durch eine der gegen $^1/_2$ cm dicken, in Alkohol aufbewahrten costalen Pleurageschwülste, lassen unter dem Mikroskope den ziemlich scharf abgegrenzten, normalen, mit einer Endothelschicht bekleideten Rand der Pleura erkennen; derselbe zeigt nur an einzelnen Stellen ganz unbedeutende Verdickungen.

Beinahe unmittelbar an den normalen Theil der Pleura anstossend, erscheinen bald mehr, bald weniger zahlreiche, von dem umgebenden bindegewebigen Stroma deutlich abgegrenzte Haufen meistens runder, fein punktirter, mit Kernen versehener Zellen; auch bemerkt man eine Menge isolirter, im Bindegewebe eingebetteter Zellen, von denen manche Spindelform zu haben scheinen. Zwischen die Bindegewebsfibrillen gewissermassen eingekeilt, sind viele Zellen zu perlschnurartigen Gebilden angeordnet.

Um viele, jedoch nicht um alle der sich theils rund, theils elliptisch präsentirenden Zellhaufen ist das Bindegewebe, allerdings nur in seinen innersten Schichten, concentrisch gelagert, während die weiter nach aussen gelegenen Parthieen desselben durch die Zellhaufen nur einfach auseinandergedrängt zu sein scheinen. Eine scharfe Grenze zwischen beiden Schichten ist nicht erkennbar.

Bei Betrachtung einer mehr central liegenden Stelle des Pleuraschnittes, erhält man Bilder von sehr wechselnder Beschaffenheit.

In diesen Partieen scheint eine gewisse Beziehung zwischen der Gestalt der Zellenconglomerate und dem sie umgebenden bindegewebigen Stroma zu bestehen. Dort, wo letzteres einen geraden, parallelen Verlauf besitzt, treffen wir auch meistens langgestreckte, nach den Polen zu vielfach spitz zulaufende Alveolen und Elemente, welche Spindelzellen auffallend ähnlich sind, während in solchen Partieen, in denen das Bindegewebe unregelmässig nach allen Seiten hin sich durchkreuzend und verfilzend erscheint, meistens runde oder auch elliptische, mit Zellen meistens ausgestopfte Hohlräume constatirt werden können.

Die Alveolen sind vorwiegend ganz mit Zellen erfüllt; häufig findet sich auch hier und da eine freie Stelle, die dann eine homogene Masse enthält. Das Vorhandensein einer Kapsel festzustellen, war nicht möglich.

Die zelligen Elemente liegen ohne jegliche Zwischensubstanz dicht neben einander. Die Gestalt der Zellen ist zum grössten Theil rund, und dieselben machen den Eindruck epithelialer oder endothelialer Gebilde; ausser den runden

finden sich noch längliche, an beiden Polen schwach abgestumpfte Zellen, auch sind solche von polygonaler Beschaffenheit vertreten. In den meisten findet sich ein feinkörniges Protoplasma, der Kern ist deutlich sichtbar und meistens grob granulirt.

In einzelnen Haufen, auch isolirt, trifft man Zellen, die sich dadurch auszeichnen, dass ihr Inhalt ganz oder zum grössten Theil homogen und glänzend ist. Dieselben besitzen einen häufig central, öfters aber auch peripher gelegenen, granulirten Kern; bei vielen ist letzterer weniger deutlich granulirt, bei einigen nur noch in Spuren zu erkennen. Je undeutlicher sich der Kern präsentirt, desto grösser und umfangreicher ist die Zelle. Die homogene Masse färbt sich nicht auf Hämatoxylin oder Carmin, sie ist zuweilen sehr voluminös, dehnt die Zelle bedeutend aus, sodass nur ein schmaler Rand von ihr zurückbleibt.

Ausserordentlich schön gelangen die Kerne zur Anschauung in Präparaten, die man einer Färbung mit Hämatoxylin unterzogen hat. Man sieht alsdann die von einem kaum sichtbaren Zellprotoplasma umgebenen Kerne, theils im bindegewebigen Stroma einzeln oder zu zweien, dreien u. s. w. liegend, theils in den Alveolen in grösseren Haufen beisammen. Auch die spindelförmigen Gebilde, welche in ungefärbten Präparaten nur undeutlich sich darbieten, lassen sich auf Hämatoxylin besser erkennen und werden in grösseren Mengen sichtbar.

Bei solchen Hämatoxylin-Präparaten ferner, wo durch Entwässerung schliesslich nur noch die Kerne sichtbar sind, sieht man ausserordentlich deutlich, dass letztere, soweit sie in Längsstreifen angeordnet sind, in präformirten Canälen liegen. Das Bindegewebe begrenzt diese Gebilde mit geradlinigen oder doch gleichmässig gebogenen Linien. Die in einfacher Längsreihe angeordneten Kerne resp. Zellen gehen an dem einen Ende der Reihe häufig eine andere Lagerung ein, d. h. sie liegen zu dreien, vieren u. s. w. der Quere nach nebeneinander.

Der Form der Zellhaufen ist schon vorhin flüchtig Erwähnung gethan. Dieselbe ist wechselnd; bald herrscht

die exquisit runde, bald eine mehr längliche, bisweilen mit einem kleinen, ebenfalls mit Zellen ausgefüllten Fortsatz versehene Form vor.

Das Bindegewebe, welches zwischen den Alveolen gelagert ist, ist an einigen Stellen stark fibrillär, an anderen mehr homogen. Im bindegewebigen Stroma zerstreute, Blutkörperchen enthaltende Gefässe sind auch beobachtet.

Auch Flächenschnitte durch die Pleurageschwulst ergeben keine besonderen, von den anderen Pleurapräparaten abweichenden Verhältnisse, speciell zeigten auch sie nicht grössere, zusammenhängende Zellhaufen.

Die mikroskopische Untersuchung der gehärteten Oberschenkelgeschwulst ergiebt kleinere und grössere, theils runde, theils, wenn auch in geringerer Menge, elliptische Hohlräume, die bald ein für sich abgeschlossenes Ganze darzustellen, bald aber auch mit einander in Verbindung zu treten scheinen.

Was die Lage und Anordnung der Zellen in den Hohlräumen betrifft, so ist dieselbe ausserordentlich mannigfaltig.

Wir finden hier Alveolen, welche beinahe ganz mit Zellen vollgepfropft sind, — dieses kann man wohl daraus schliessen, dass die Schnittfläche einiger grösserer Alveolen vollkommen von Zellen eingenommen ist, — andere, die nur an ihren Wandungen entweder vollständig oder nur theilweise damit ausgekleidet sind, endlich solche, die an der Peripherie ganz frei von Zellen sind, statt dessen aber in der Mitte zusammengeballte Zellen enthalten. Die die Wandungen auskleidenden Zellen sitzen in einfacher Schicht nebeneinander und zeigen in Gestalt und Grösse vollständige Uebereinstimmung. Bisweilen bemerkt man deutliche von der Peripherie der Follikel in die Mitte hineinragende Zellzapfen.

Ausser den eben erwähnten Alveolen finden wir, wenn auch nur wenige, solche, die eine annähernd schlauchförmige Gestalt besitzen. Auch in diesen ist man im Stande, ohne Schwierigkeit dieselben eben erwähnten Verhältnisse, die Anordnung der Zellen betreffend, festzustellen. In den Hohlräumen präsentirt sich an den freien Stellen eine, bisweilen noch undeutliche Zellelemente enthaltende bald an einem,

bald in der Mitte der Haufen gelegene, homogene Masse. Beiläufig bemerkt ist bei letzterer auf Zusatz von Essigsäure Trübung, bei Ueberschuss von Essigsäure wieder auftretende Aufhellung zu constatiren

Gehen wir jetzt zu der Beschreibung der zelligen Elemente über. Dieselben sind durchschnittlich von runder Gestalt, die die Wände auskleidende Schicht von Zellen sieht bisweilen ganz cylindrisch aus. Sie tragen sämmtlich ausgesprochen epithelialen oder endothelialen Charakter und sind den in den Pleurapräparaten gefundenen gleich.

Die Kerne, die bei Carmin- und Haematoxylinfärbung deutlich in die Augen fallen, sind meistens von runder, auch eiförmiger Gestalt. Auch beobachtet man und zwar nur in den homogenen Massen der Follikel, eine Menge kernhaltiger, mit feinkörnigem Protoplasma gefüllter Zellen von unregelmässig polygonalem Aussehen, bisweilen mit zwei, drei Ausläufern versehen und hin und wieder in Verbindung tretend. Es sind dieses ohne Zweifel von der Peripherie abgestossene und zum Theil in Degeneration begriffene Zellen.

Was das bindegewebige Stroma betrifft, in dem die Zellhaufen resp. Follikel bald dicht aneinandergedrängt, bald auch in grösseren Abständen von einander liegen, so hat dasselbe einen im Ganzen regelmässigen, sich der Lage der Alveolen anschmiegenden Verlauf. Man erkennt deutlich die bald festen, derben, bald dünnen und schwachen Fasern, durch welche eine Abgrenzung der Alveolen stattfindet. In dem Bindegewebe zerstreut liegen runde, zum grossen Theil aber spindelförmige Zellen, die mit ihrer Längsaxe dem Faserverlauf parallel angeordnet sind. Neben reichlicheren Bindegewebswucherungen findet man auch Partieen, in denen erstere nur auf ganz geringe Grade beschränkt sind.

Die Grundsubstanz, in welcher die Alveolen eingelagert sind, ist jedoch nicht ausschliesslich rein bindegewebiger Natur; vielmehr findet man an einzelnen Stellen zwischen dem Stroma noch spärliches Schleimgewebe mit Zellen von dreieckiger oder polygonaler Form. Dieses Schleimgewebe wird hier und da von bald schwächeren, bald stärkeren Bindegewebsfasern durchzogen. Zu erwähnen ist noch, dass

die in einigen Präparaten vorhandenen Knochenpartikelchen sich unter dem Mikroskope durch ihre Structur deutlich als solche kennzeichneten.

Zum Schluss ist noch anzuführen, dass man bei der Untersuchung auch auf Gefässe stösst, deren Lumina hier vollständig, dort theilweise Anhäufungen von Blutkörperchen erkennen lassen, abgesehen von den Stellen im Gewebe, die noch Haufen von Blutkörperchen enthalten. Eine überaus reichliche Gefässentwickelung ist aber keineswegs vorhanden.

Die mikroskopische Untersuchung des von der Geschwulstmasse ½ bis 1 cm entfernten Knochengewebes lässt noch nichts Abnormes erkennen; nur an solchen Präparaten, die den Stellen des Oberschenkelknochens entnommen sind, denen der Tumor anliegt, oder in die sich derselbe gewissermassen hineingefressen hat, beobachtet man Ausbuchtungen und Einschnitte, welche theils vollständig, theils nur an einzelnen Partieen mit Zellen im Ganzen von schon vorher beschriebener Beschaffenheit erfüllt sind. An diese Partieen schliesst sich das gesunde Knochengewebe unmittelbar an. Eigentliche abgeschlossene mit Zellen gefüllte Alveolen sind im Knochengewebe nicht aufzufinden. Erstere liegen bald zerstreut, bald in langgezogenen Häufchen da und entbehren einer gewissen regelmässigen Anordnung vollständig.

Ausserdem ist noch an den Gefässen, welche von den Berührungsstellen des Tumors mit dem Knochen in letzteren hineingehen, zu constatiren, dass sich längs ihres Verlaufes zwischen ihren Aussenwänden und dem Knochen zellige Elemente von obiger Form befinden. Dieselben liegen dicht aneinandergedrängt ohne Zwischensubstanz meistens in einfacher Schicht; nur an einzelnen kolbigen Ausbuchtungen ist ihre Zahl grösser und ihre Anhäufung massenhafter, sodass von einer einfachen Schichtung nicht mehr die Rede sein kann.

In den Howships'schen Lacunen liegen hier und da Gebilde, welche an Riesenzellen erinnern; doch können dieselben nicht immer mit Sicherheit als solche festgestellt werden.

Der in der Markhöhle des Knochens vom Tumor ausgehende Fortsatz zeigt mikroskopisch im Ganzen dieselben Verhältnisse, wie die Geschwulst.

Follikel durch mehr oder minder reichliches Bindewebe von einander abgegrenzt, mit homogenem Inhalte und zelligen Elementen. Letztere sind bald in Klumpen in den Follikeln vorhanden, bald kleiden sie die Wände derselben aus. Auch einzelne in dem homogenen Inhalte suspendirte Zellen sind zu beobachten.

Epikrise.

Vergegenwärtigen wir uns nun noch einige wichtige Momente aus der Krankengeschichte, so fällt uns zuerst die Art und Weise des Wachsthums des Tumors auf.

Derselbe wuchs zu Anfang relativ langsam, machte dieselben Symptome, wie eine Coxitis, sodass man bei dem Stellen der Diagnose auf die grössten Schwierigkeiten stossen musste.

In der zweiten Hälfte seines Wachsthum dagegen nimmt seine Grösse ganz ausserordentlich zu; mit einer rapiden Schnelligkeit geht er von dem Oberschenkel auf das Becken über, Alles, was in sein Bereich kommt, zerstörend. Das Knochengewebe wird in weitester Ausdehnung angegriffen, die Muskulatur wird durch den anhaltenden Druck auseinandergedrängt und athrophisch.

Diese Schnelligkeit in seiner Ausbreitung einerseits und das Auftreten von Metastasen in der Pleura andrerseits, lassen ihn uns den bösartigsten Geschwülsten ebenbürtig an die Seite stellen.

Eine Erklärung für die Rapidität seines Wachsthums zu geben, das ist allerdings schwierig, wenn nicht unmöglich. Vielleicht waren die Ernährungsverhältnisse der Geschwulst für ihre Entwickelung sehr vortheilhaft, vielleicht sind auch mehrere beieinanderliegende Heerde vorhanden gewesen, welche im weiteren Verlaufe zu diesen umfangreichen Massen confluirten.

Wenn wir ferner das Verhalten und Befinden des Patienten zu verschiedenen Zeiten in's Auge fassen, so wären da ebenfalls zwei, wenn auch nicht gerade scharf von ein-

ander abgegrenzte, so doch immerhin sich markirende Stadien zu verzeichnen, und stehen letztere mit der Entwickelung des Tumors in richtigem Verhältnisse.

In seiner Entstehung begriffen, machte die Geschwulst nicht sehr erhebliche Beschwerden; mit Ausnahme einiger Motilitätsstörungen befand sich der Patient leidlich, die Schmerzen waren bis auf die von Zeit zu Zeit auftretenden Anfälle nicht wesentlich, der Ernährungszustand des Kranken hatte nicht sehr gelitten.

Dieses änderte sich aber, sobald der Tumor ein schnelleres Wachsthum entfaltete und vom Oberschenkel auf das Becken überging. Das Allgemeinbefinden des Patienten fängt an unter der Affection zu leiden, die Schmerzen sind bedeutend, die Beweglichkeit der Extremität hat aufgehört. Durch den Druck, den die an der inneren Fläche des Darmbeines fortkriechenden Geschwulstmassen auf die Beckenorgane, besonders auf den Darm ausüben, wird die Defaecation eine erschwerte, der Patient kommt herunter, wird mager und schwach. Auch die vielleicht in der 2. Hälfte des Leidens auftretenden Pleurametastasen mögen nicht unwesentlich dazu beigetragen haben.

Wollen wir endlich noch mit einigen Worten der Therapie Erwähnung thun, die in Anwendung hätte kommen können, so ist in erster Reihe zu berücksichtigen, dass, so lange die Diagnose nicht sicher war, — und auf welche Schwierigkeiten dieselbe stiess, ist vorhin erörtert worden, — auf einen operativen Eingriff, die einzige Art der Therapie, verzichtet werden musste. Nachdem es aber klar gelegt war, mit welcher Art von Affection man es hier zu thun hatte, war auch von einer Exarticulatio femoris und Abtragung der Tumormassen wegen der kolossalen Ausdehnung der Geschwulst nichts zu erwarten, und würde der lethale Ausgang durch einen solchen Eingriff unter keinen Umständen zu verhindern gewesen sein.

Die Annahme, dass wir es in vorliegendem Falle mit einem von der Schilddrüse ausgegangenen metastatischen Tumor zu thun haben, dürfte hinfällig erscheinen, wenn wir

uns die Art und Weise des Vorkommens und den weiteren Verlauf solcher Geschwülste in der Thyreoidea vergegenwärtigen.

Allerdings ist hier noch zu erwähnen, dass die Schilddrüse in diesem Falle mikroskopisch nicht untersucht worden ist; doch war dieselbe nach den Aussagen des Arztes, welcher den Kranken über ein halbes Jahr behandelt hatte, durchaus nicht vergrössert, makroskopisch fand sich nichts Abnormes, der Patient hat nie über Schmerzen in der Schilddrüse oder am Halse geklagt, auch sind keine Lymphdrüsenanschwellungen, Schlingbeschwerden, Compression der Gefässe u. s. w. zu verzeichnen gewesen.

Die beiden Arten von Geschwülsten nun, die von der Schilddrüse aus zu Metastasen in anderen Theilen des Körpers führen können, sind besonders das Sarcom und das Carcinom.

Ersteres[1]) wächst rapide, kommt mehr bei jüngeren, kräftigen Leuten vor, vergrössert die Schilddrüse sehr schnell und führt in der Folge sehr oft zu Ulceration und Zerfall.

Metastasen hat man in den Lungen und der Leber, seltener in den Knochen beobachtet.

Das Carcinom[2]) der Thyreoidea äussert sich ebenfalls durch schnelle Vergrösserung der Drüse, durch die für Carcinom charakteristischen, lancinirenden Schmerzen und durch die Anschwellungen der Halsdrüsen.

Wir können also wohl in unserem Falle mit Sicherheit das Fehlen beider Arten von Geschwülsten annehmen, da sich, wie schon oben erwähnt, trotz genauer langer Beobachtung absolut keine Veränderungen in der Schilddrüse haben feststellen lassen.

In den von v. Recklinghausen, Cohnheim und Neumann publicirten Abhandlungen hat sich bei den betreffenden Patienten eine Vergrösserung der Schilddrüse gefunden; die Knochengeschwülste waren, wenigstens in den beiden zuletzt genannten Fällen relativ klein.

Unser Patient hat gar keine makroskopisch wahrnehmbaren Veränderungen der Schilddrüse gehabt, die Geschwulst

---

1) Luecke, Krankheiten der Schilddrüse § 187. 1875.

2) Ebendaselbst § 192.

nahm aber die oberen zwei Dritttheile des linken Oberschenkels und die ganze Beckenhälfte ein und war von ganz ausserordentlicher Grösse.

Allerdings ist nicht zu leugnen, dass die primären Tumoren [1]), in denen besonders sehr starke Bindegewebswucherungen stattfinden, häufig nicht sehr gross werden, während die secundären einen recht bedeutenden Umfang erlangen können.

Wollte man aber im vorliegenden Fall diese kolossalen Tumormassen als von der Schilddrüse aus ausgehende Metastasen deuten, so hätte sich ohne Zweifel eine auch schon mit blossem Auge erkennbare Abnormität in Grösse und Gestalt der Thyreoidea feststellen lassen müssen. Dass aber aus mikroskopisch kleinen Geschwülsten so umfängliche Metastasen entstehen könnten, das ist einerseits sehr unwahrscheinlich, andrerseits widerspräche es auch allen unseren Anschauungen über die Grössenverhältnisse der primären und secundären Geschwülste.

Da wir es hier also offenbar mit einem primären Knochentumor zu thun haben, so würde jetzt noch die Frage offen stehen, aus welchen Gewebstheilen des Knochens derselbe seinen Ursprung genommen hat.

In diesem Punkte herrscht die grösste Schwierigkeit und auch das grösste Dunkel.

Wenn wir von der Ansicht ausgehen, und das müssen wir, dass es im normalen Knochengewebe keine epithelialen Elemente giebt, und solche nur auf metastatischem Wege dorthin verschleppt werden können, oder die Anwesenheit derselben auf congenitaler Missbildung beruht, so wäre es noch möglich, den Ausgangspunkt der Geschwulst entweder in congenitalen Keimen oder in dem die Gefässe und Saftkanälchen des Knochens auskleidenden Endothel zu suchen.

In der That ist es auch unmöglich zu bestimmen, ob die Zellen in den Präparaten endothelialer oder epithelialer Natur sind. Sie sind so verschiedenartig in der Form, bald finden wir flache, platte, bald ausgesprochen cylinderähnliche

---

1) Luecke, Krankheiten der Schilddrüse § 192. 1875.

Gebilde, dass wir in dieser Angelegenheit mit unserer Entscheidung zurückhalten müssen.

Was die Frage anbetrifft, ob sich der Tumor vom Centrum oder von der Peripherie, vom Periost des Knochens aus entwickelt hat, so ist das Erstere wohl das Wahrscheinlichere.

Wir treffen in allen Partieen der Geschwulst kleine Knochenbälkchen und Stückchen, die von Anfang den Eindruck von Verkalkungen machen, bei mikroskopischer Untersuchung sich jedoch als kleine Knochenpartikelchen erwiesen haben. Hiernach müssten wir uns also den Sachverhalt so vorstellen, dass der Tumor, vom Centrum des Knochens ausgehend, letzteren durch sein immer bedeutenderes Wachsthum usurirt hat, und die sich in ihm findenden Knochentheilchen theils Reste des alten, theils des periostalen neugebildeten Knochens, theils Producte des Tumors selber sind.

Für einen centralen Ursprung der Geschwulst spricht namentlich auch die Anwesenheit von Geschwulstmasse in der Markhöhle des Knochens und deren Zusammenhang mit der Substanz des grossen Tumors. Auch ist die Zerstörung der Knochenmasse in den central gelegenen Abschnitten des noch erhaltenen Stumpfes weiter vorgeschritten als in den peripherischen.

Dass die Pleuraaffection mit dem Oberschenkeltumor zusammenhängt, folgt mit ziemlicher Sicherheit aus dem ähnlichen histologischen Bau beider. Man wird die Pleuraaffection als secundäre, metastatische auffassen müssen, wofür besonders der Umstand spricht, dass die colloide Degeneration im Oberschenkeltumor weiter vorgeschritten ist als in den Pleurametastasen.

Beim Schluss meiner Arbeit sei es mir gestattet, dem Herrn Privatdocenten Dr. A. Genzmer, der so freundlich war, mir vorliegenden Fall zur Verfügung zu stellen, meinen herzlichsten Dank auszusprechen.

Erklärung der Tafel.

Fig. 1. Zellen mit homogenem Inhalt.

Fig. 2. Hämatoxylinpräparat aus der Pleurageschwulst.

a. Zellhaufen mit durch Haematoxylin gefärbten Kernen.
b. Homogener Inhalt.
c. Von Kernen freie Spalte.
d. Kerne von im bindegewebigen Stroma liegenden Zellen.
e. Kerne von Spindelzellen.

Fig. 3. Präparat aus der Oberschenkelgeschwulst. Carmintinction.

a. Follikel mit homogenem Inhalt.
b. Zusammengeballte Zellen.
c. In den Follikel hineinragender Zellzapfen.
d. Degenerirte Zellen.
e. Isolirte Zellen.
. Spindelzellen.

Fig. 1.



Fig. 2.

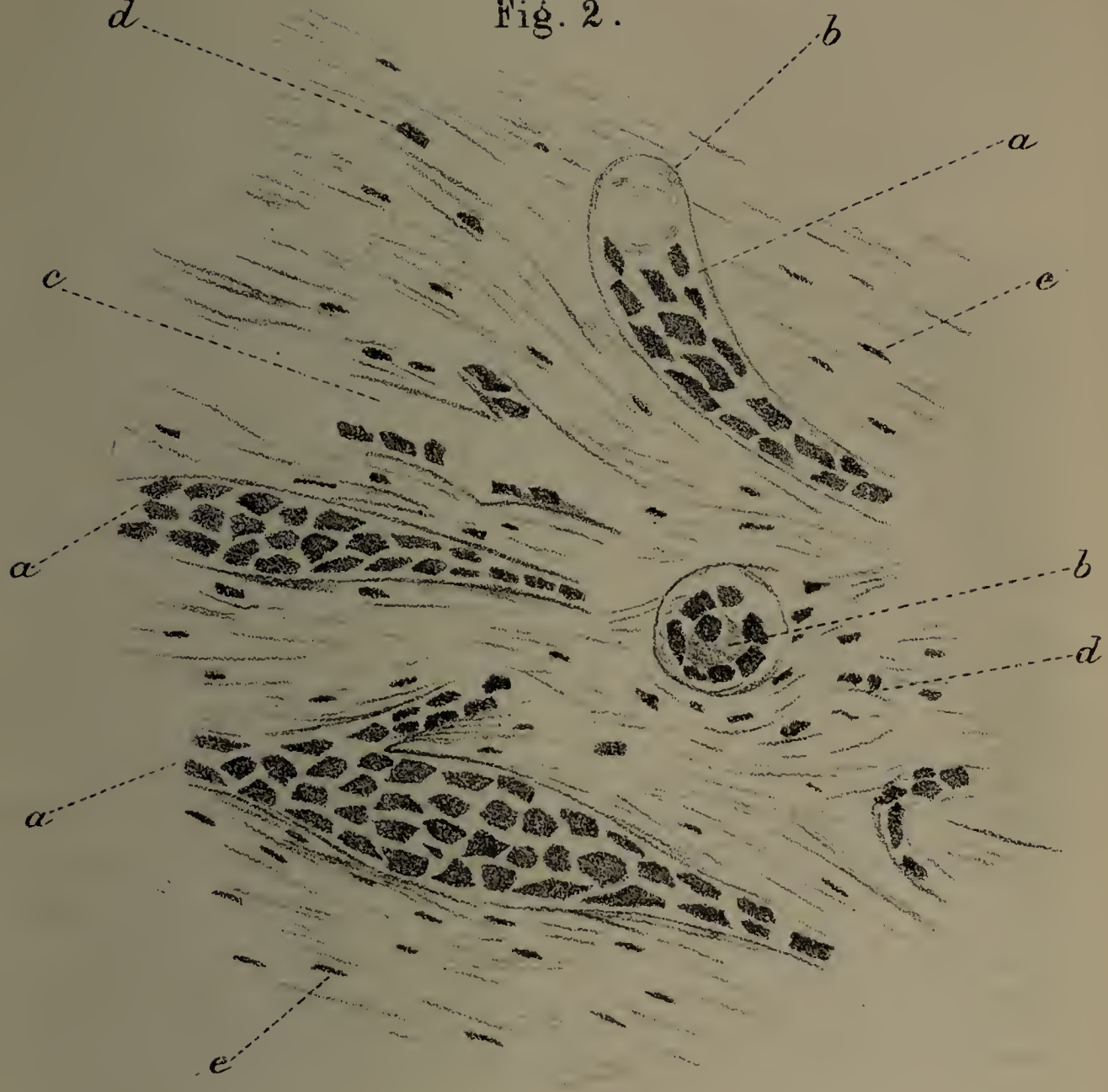

Fig. 3.

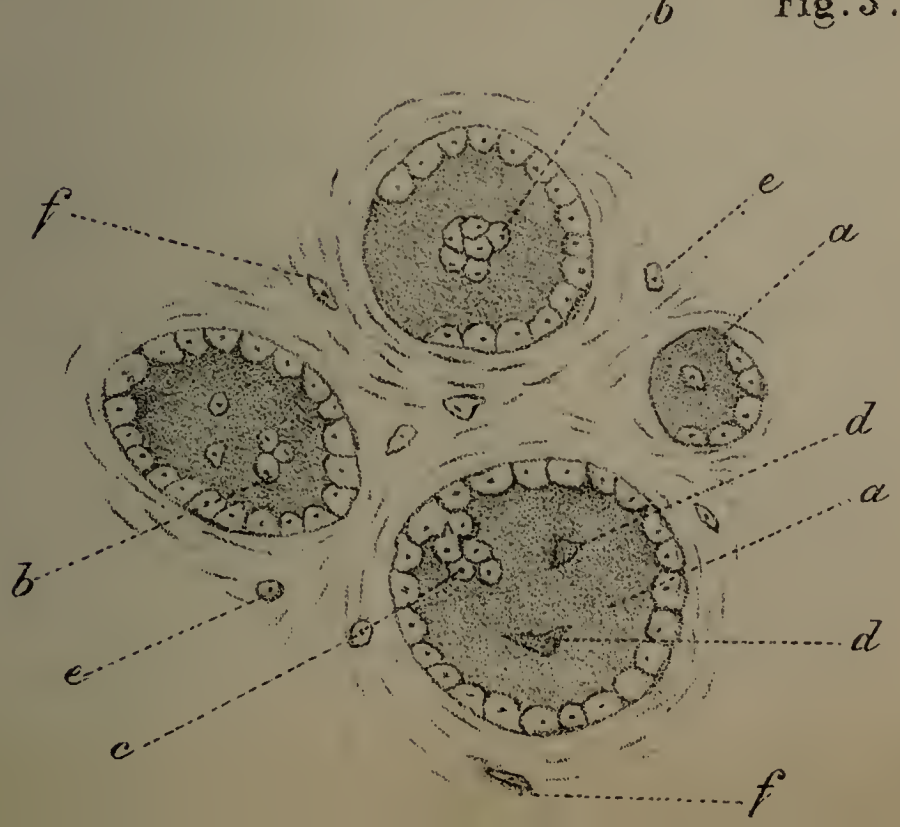

Vita.

Verfasser, Johann Karl Matthias von Newlin-Lukowicz, Sohn des Rittergutsbesitzers J. von Lukowicz auf Blumfelde, Kreis Konitz in West-Preussen wurde am 29. April 1854 zu Blumfelde geboren.

Durch Privatunterricht vorbereitet, besuchte er vom Herbste 1863 an das Gymnasium zu Konitz und verliess dasselbe zu Ostern 1875 mit dem Zeugniss der Reife. Die ersten drei Semester studierte er in Breslau Medicin, die beiden folgenden in Halle und bestand im Mai 1877 das Tentamen physicum.

Nachdem derselbe das sechste Semester in Berlin zugebracht hatte, kehrte er wieder nach Halle zurück und unterzog sich am 15. und 16. Mai dieses Jahres dem Examen rigorosum.

Während seiner Studienzeit besuchte Verfasser die Vorlesungen, Kliniken und Kurse folgender Herren Professoren und Docenten, denen er hiermit seinen besten Dank ausspricht.

In Breslau: Cohn, Gabriel, Göppert, Grube, Grützner, Haeser, Hasse, Heidenhain, Joseph, Löwig, Meyer.

In Berlin: Fasbender, Guttmann, v. Langenbeck, Simon.

In Halle: Ackermann, Bernstein, Fritsch, Genzmer, Graefe, Kohlschütter, Olshausen, Volkmann, Weber, Welcker.

Thesen.

I.

Bei veralteten Thränenleiden ist die Exstirpation des Thränensackes allen anderen Operationsverfahren vorzuziehen.

II.

Der Natron-Salpeter ist ein unentbehrliches Arzneimittel.

III.

Die Cohnheim'sche Geschwulsttheorie ist nur für eine geringe Anzahl von Geschwülsten zutreffend; speciell trifft sie nicht zu für die malignen Geschwülste.